心不全・ショック例の心エコー診断

三井記念病院循環器センター内科

佐伯　文彦

はじめに

心拍出量は，心不全の重症度評価において重要な指標である。従来の心エコー法では，専らMモード法による左室容積推定をもとに左室駆出率（EF）を求め，左室収縮能の指標としてきた。この手法は，左室内腔が回転楕円体近似されることを前提としている。したがって，局所左室壁運動に異常がある例や特殊な左室形態（拡大心）の例では，Mモード法による左室容積推定は妥当でないことが指摘されている。

近年，左室断層像にもとづく左室容積推定の重要性が提唱されている。しかし，通常のBモード像をもとにした推定は，心内膜面の用手トレースをおこなうため煩雑であり，いまだ普及していない。

今回，心疾患で入院した症例を対象にパワードプラ法やACM法などの新しい心エコー診断法を試み，左室機能評価におけるこれらの手法の有用性と限界について検討した。

対象と方法

当院の準CCUベッドに入院した，心不全例および胸痛症例を対象とした。

（1）左室駆出率（EF）の対比

31例の入院患者（虚血性心疾患25例，心筋疾患1例，その他の心疾患5例）を対象とした。平均年齢63歳で，男女比は25：6であった。

Mモードによる内径計測からはTeichcholz法まによって，左室Bモード像（心尖部長軸像）とパワードプラ像（心尖部二腔像）からは心内膜面の用手トレースとmodified Simpson法によって，拡張・収縮末期左室容積（それぞれEDV・ESV），左室駆出率（EF）を推定し，左室造影法による結果と対比した。なお，左室造影法においても心内膜面は用手トレースし，modified Simpson法によって左室容積を推定した。

（2）心拍出量の対比

25例の入院患者（虚血性心疾患24例，弁膜疾患1例）を対象とした。平均年齢68歳まで，男女比は20：5であった。

パルス・ドプラ法およびACM法によって心拍出量を推定し，熱希釈法による結果と対比した。パルス・ドプラ法では，心尖部長軸像上に描出された左室流出路中央部にて駆出血流速度の平均値を求め，同部位の断面積との積により心拍出量を推定した。ACM法では，心尖部長軸像上で左室流出路に矩形の関心領域を設定すると，駆出血流速度の空間的，時間的積分値が自動計算され，心拍出量が推定された。

結　果

（1）左室駆出率（EF）の対比

左室造影による結果と対照すると，Mモード，Bモード法およびパワードプラ法によるEF値は，それぞれ$r=0.41$，$r=0.56$，$r=0.23$の相関係数を示した（図1，2）。直線回帰式の傾きにつしいは，Bモード法vs左室造影が0.45と最も1に近い値を示し，有意であった（$p<0.05$）。新しい診断法であるパワードプラ法では，拡張末期左室容積（EDV）の推定において左室造影法との相関が良く（$r=0.64$），直線回帰式の傾きは0.50であった（図3）。

Presented by Medical*Online

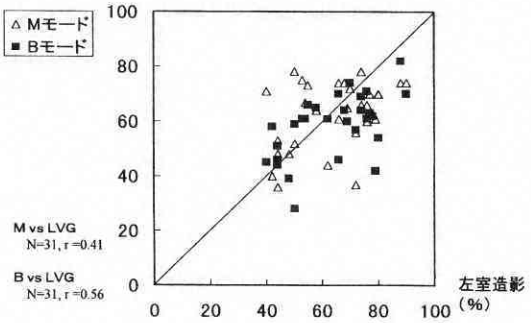

図1　左室駆出率（EF）の対比
Mモード，Bモードによる計測値と，左室造影による計測との対比

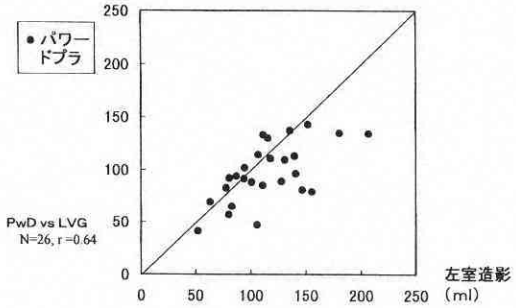

図3　左室拡張末期容積（EDV）の対比
パワードプラ法による計測値と，左室造影による計測との対比

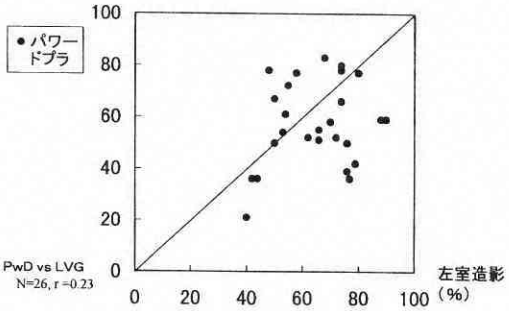

図2　左室駆出率（EF）の対比
パワードプラ法による計測値と，左室造影による計測との対比

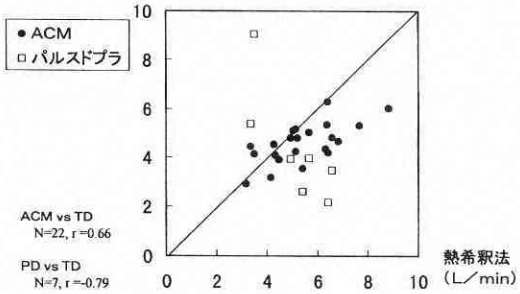

図4　心拍出重（CO）の対比
パルスドプラ法，ACM法による計測値と，熱希釈法による計測との対比

（2）　心拍出量の対比

熱希釈法による結果と対照すると，パルスドプラ法およびACM法による心拍出量推定値は，それぞれr＝−0.79，r＝0.66の相関を示した（図4）。直線回帰式の傾きについてはACM法vs熱希釈法のみを検討し，0.38との結果をえた。ACM法についてはさらに心尖部5腔像においても検討を行ったが，心拍出量は心尖部長軸像上で得られる値とほぼ同等であり，熱希釈法との対比においてもr＝0.64と相関は良好であった。

考　案

左室駆出率を指標とした左室収縮能評価では，Mモード法よりもBモード法による推定が，左室造影からの結果との対比でより良い相関を示した。これは，今回検討対象とした症例の多くが虚血性心疾患患者であり，局所壁運動異常もしくは心機能低下を伴っていたためと考えられる。新手法であるパワードプラ法は，拡張末期の左室容積推定では左室造影からの結果と相関が良く，信頼できる検査法と思われる。その理由として，パワードプラ法が血流方向にほとんど依存することなく低速流を描出でき，複雑に入り組んだ左室内腔部位の同定を容易にしたことが考えられる。しかし，収縮末期容積については左室造影との相関は乏しく，結果として左室駆出率の推定は困難となった。今回，検討に用いたシステムでは，心尖部からの左室長軸もしくは二腔像のパワードプラ法で，フレーム・レートが平均21フレーム/秒にと

Presented by Medical*Online

どまった。したがって，左室造影に比べて正確な収縮末期時相を捉えた描出が得られにくいという限界があると考えられる。また，現状ではパワードプラ画像からの左室内腔輪郭同定を用手トレースするため，リアルタイムの算出は実施できない。今後は，フレーム・レートの向上と自動左室輪郭抽出処理の実現が本法の普及に必須と思われる。

心拍出量の推定においては，新手法であるACM法が従来の手法である熱希釈法と良好な相関を示し，推定値自体の誤差も少ない印象を持った。熱希釈法の実施にはカテーテル留置手技が必須となるため，より非侵襲的な手法としてACM法が期待される。ACM法の施行には熟練が必要で，症例毎に計測の難易度も異なる。しかし今後，集中管理例の経時的観察などにも有望な手法と思われた。

結　論

心不全を含めた各種心疾患例の左室収縮能評価の際には，新しい心エコー法も活用して診断にあたるべきである。

Presented by Medical*Online