組織ドプラ法による心機能評価

国立循環器病センター研究所循環動態機能部心臓動態研究室

上松　正朗

断層心エコー図法が主として心臓の形態情報を得るための方法であったのに対し，組織ドプラ法は心臓の機能情報（収縮機能・拡張機能）を定量的に評価し得る方法として開発された。組織ドプラ法を用いれば心筋の運動速度を実時間でかつ二次元的に計測し得ることから，心機能の非侵襲的評価に応用し得る。

1.　組織ドプラ法の種類とその原理

組織ドプラ法は，パルスドプラ法の原理を用いて生体組織からの超音波後方散乱のドプラ偏移を検出することにより，生体組織の運動速度を直接計測する[1-4]。血流計測に用いられる通常のドプラ法と同様に，カラー断層組織ドプラ法，カラーMモード組織ドプラ法およびスペクトラム表示による組織ドプラ法がある。

カラー断層組織ドプラ法の原理は，通常心大血管の血流を可視化するために用いられるカラードプラ断層装置と同様である。すなわち，自己相関法を用いてパルスドプラ法によるドプラ偏移をほぼリアルタイムに周波数分析することにより，断層心エコー図上の生体組織形態に重畳させて速度情報を表示する（図1）[5]。

組織ドプラ法で計測対象となる心室壁の運動は，従来の血流ドプラ法ではいわゆるクラッターノイズとして除去されていた信号成分で，血流速度に比し速度が低く，かつ信号強度ははるかに（約40dB）大きいという特徴をもつ（図2）[5]。そのため基本的にはゲイン設定により組織からのドプラ信号を選択することができる。但し，ゲインの最適化とともに，パルスのサンプル数やフィルター処理への対策等を行い，低速度領域の精度を向上させる必要がある。いずれにしても，図1に示すように従来の血流計測用カラードプラ装置を応用し大幅な変更を行うことなく改造し得るので，コスト的にも優れているといえよう。

サンプリングレートに関しては，従来の血流用断層カラードプラ装置ではフレームレートが毎秒6～15フレーム程度と遅い。これでは持続時間の比較的長い血流計測には適していても，変化の急峻な拡張期の壁運動速度の計測には不向きなため，高フレームレート化をはかる必要がある。このためには複数方向同時処理等の技術が用いられる。

Mモードカラー組織ドプラ法は，Mモード心エコー図上に自己相関法にて解析した壁運動の速度情報を重畳表示するものである。Mモード心エコー図法と同様に，空間分解能は一本の超音波ビーム上に限られるが，数ミリ秒の高時間分解能を持ったため，拡張速度のピークを捉えるのには適している。

以上のカラー表示組織ドプラ法に対し，血流計測と同様に，パルスドプラ法を用い，高速フーリエ変換（FFT）を用いた周波数解析によりスペクトラム表示を行う壁運動速度の計測が比較的以前から試みられていた[6]。この方法は，あるサンプルボリュームにおける速度を時間軸で展開表示するもので，従来型のパルスドプラ計測装置を用いて，ドプラゲイン，ハイパスフィルターおよび速度レンジをそれぞれ最小に設定することにより計測可能である（図3）。本法の時間分解能は比較的優れているものの，空間分解能はサンプルボリュームの大きさに規定され，断層上の異なる部位の速度を同時に比較することは難しいことから，例えば心内膜速度と心外膜速度とを比較することはできない。さらに振幅の大きな対象物では対象がサンプルボリュームからはずれてしまうこと，壁運動解析に重要な低速度領域に関してはFFTに起因する誤差が無視し得なくなる等の欠点かある（図4）[7]。しかし，オプションの組織ドプラ装置なしでも簡便にピーク値等を計測し得ることから，

Presented by Medical*Online

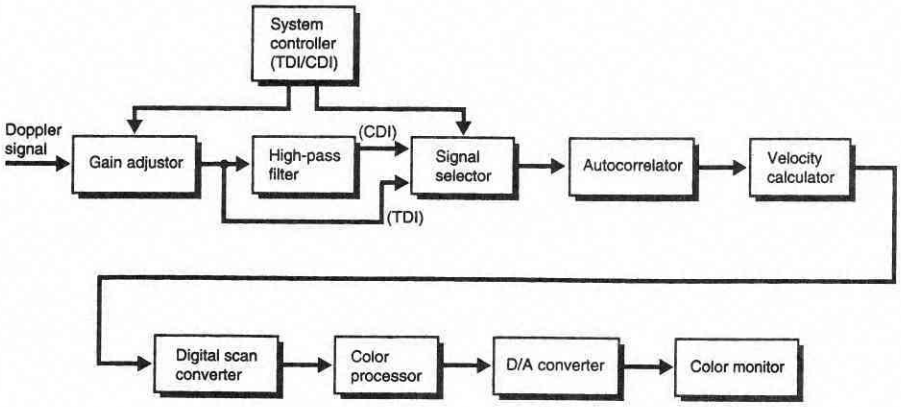

図1　組織ドプラ装置及び血流用カラードプラ装置のブロック図。CDI＝カラードプラ装置。TDI＝組織ドプラ装置。文献[5]より引用。

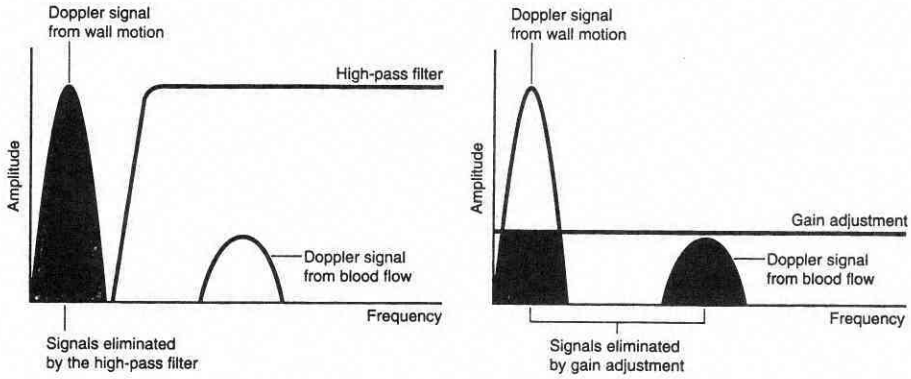

図2　組織ドプラ法の原理。組織ドプラ法（左）及び血流用カラードプラ法（右）の信号抽出法を示す。文献[5]より引用。

あまり精度や空間分解能を要求しない計測には用い得る。

2. 組織ドプラ法により得られる情報

心エコー図により得られる情報は基本的にはある時刻における位置（座標）情報であるのに対し，組織ドプラ法で得られるのは位置情報の時間微分値である。従って組織ドプラ法による速度情報を時間積分した後，初期値を与えて初めて位置情報（エコー図により得られる情報）と等価になる。即ち数学的には組織ドプラ法により得られる情報は心エコー図により得られる情報に包括されるといえよう。しかし，病態生理学的には，微分情報をリアルタイムに精度よく求め得るということは大変重要である。微分操作を行うためには時間分解能をはじめ計測精度が非常に問題になる。例を収縮機能にとると，心エコー図により収縮機能を評価しようとすれば，従来の方法では拡張末期，収縮末期のエコー図像を重ね合わせ，局所のexcrusionから局所の収縮を評価する。この時，重ね合わせの方法には問題があり，fixed reference systemをとれば心臓全体の動きに影響されるし，floating reference systemをとれば今度はasynergyを過小評価してしまう[8]。また，いずれに

Presented by Medical*Online

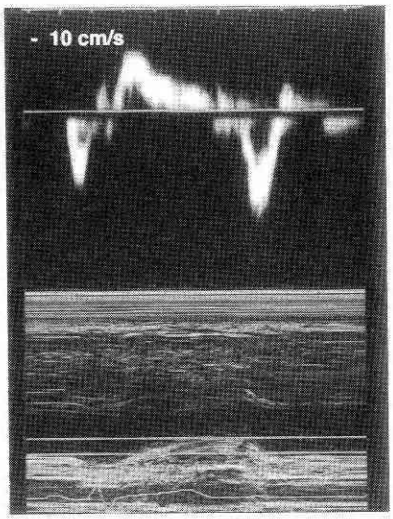

図3　健常例における高速フーリエ変換（FFT）による周波数分析法を用いたスペクトラム表示組織ドラム法の例。収縮早期に陽性のピーク，拡張早期，拡張後期にそれぞれ陰性のピークを有する速度パターンを示す。

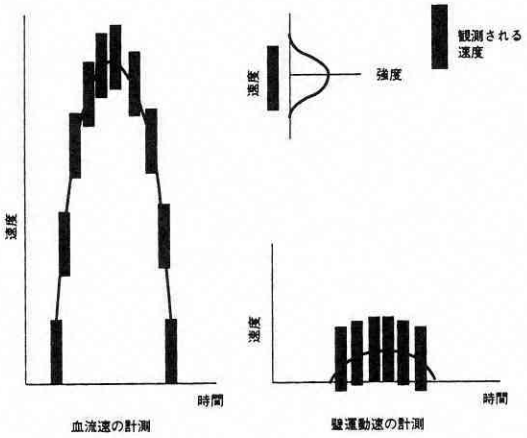

図4　高速フーリエ変換（FFT）による周波数分析法を用いたスペクトラム表示組織ドプラ法の問題点。FFT法は原理的に真の速度値に対してある幅を持って速度が表示されるため，血流など比較的動きが速い対象の場合には問題にならない誤差が壁運動など低速領域を観察する場合には問題となることがある。文献[7]より引用。

しても収縮末期，拡張末期の画像のトレースが必要であり，原理的にリアルタイムには局所収縮機能は評価し得ない。一方，組織ドプラ法を用いると，瞬時瞬時における局所の速度を計測することが可能である。収縮様式は拡張様式に比し経時変化(速度波形)がほぼ一定しており，駆出時間も拡張期時相程には変化しないと考えられるので，局所のピーク値を比較することにより，理論的には局所の excrusion に相当する情報を瞬時に得ることができる（図5左)。

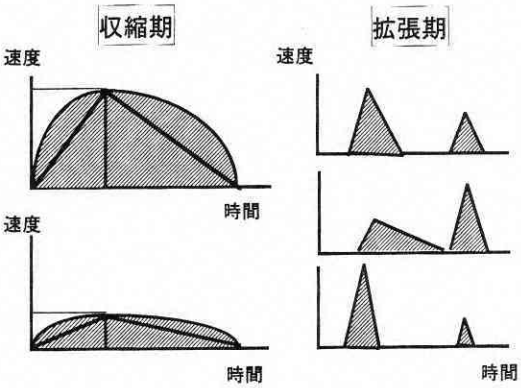

図5　収縮機能（左）及び拡張機能（右）評価における概念図。本文参照。

他方，拡張期に関しては，移動距離よりも速度そのものが意味を持つ。トレースした後微分処理を行うといった処理を必要とせずドプラ偏移から直接速度を求め得る組織ドプラ法は極めて有利である（図5右)。

3.　組織ドプラ法の問題点

原理的に計測値は体表等に固定された超音波探触子に対する速度であるため，超音波のビーム方向と計測対象物の速度ベクトル方向とのなす角，即ちドプラ入射角による影響や，心臓全体の変位運動の影響を受ける[4]。そのため組織ドプラ法により観測された速度は，状況によっては必ずしも局所の機能を反映するとはいえない。例えば心房中核欠損症では右室の容量負荷により収縮期に左室は胸壁に大きく引っ張られるため，組織ドプラ法による計測値は局所収縮よりも左室全体の移動に大きく影響される[9,10]。

Presented by Medical*Online

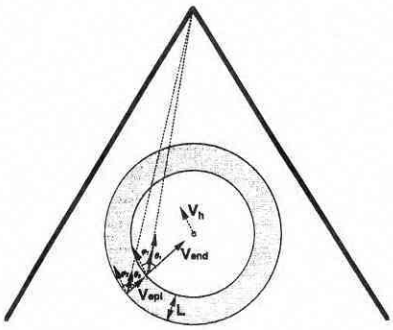

図6　収縮期左室短軸断面における心筋速度勾配の概念。心筋速度勾配は心対膜心外膜間の心筋速度プロファイルを直線回帰したときの傾きであり，局所の壁厚変化を表す指標である。プロファイルが直線的であれば心内膜達度 Vend と心外膜速度 Vepi の差を心筋壁厚Lで除したものに等しい。探触子からの距離に比し心筋の厚みが十分小さいとすると，心筋速度勾配は心臓全体の動き Vh に影響されない。文献[11] より引用。

4.　心筋速度勾配法

我々は，組織ドプラ法を用いてドプラ入射角依存性および心臓全体の変位による影響を除外し得る新しい局所壁運動の定量的評価法を考案し，臨床応用を試みた[11]。

左室短軸像では，心内膜，心外膜はほぼ正円として同心円状に観察される。いま，収縮中心からみて，心内膜から心外膜にかけて収縮中心への移動の速さを考えると，心内膜は心外膜よりも速く内方（収縮中心）に動くため，心筋の厚みは増大し，心内膜から心外膜にかけて速さの勾配が生じる。この勾配は心筋の厚みの増大の程度を表す。局所心筋の厚みの増大の程度は局所心筋収縮を表すため，この勾配を用いれば全体の動きに影響されずに局所心筋収縮を表すことかできる。実際には，ドプラ信号は角度依存性をもったため，収縮中心に対して各ピクセルの速度情報を角度補正し，これらの値を用いて心内膜から心外膜に至る速度プロファイルを最小二乗法にて求め，回帰直線の傾きを求める（図6）[11]。M モード法では同様に心筋の内膜側から外膜側に至る瞬時瞬時の速度プロファイルの直線回帰から，傾きを速度勾配として求めた。このようにして組織ドプラ法による速度を処理することにより求めた心筋速度勾配を用いれば，心臓全体の動きの影響を受けることなく局所の壁運動を定量的に評価し得る[10,11]。

かかる心筋速度勾配法は収縮期のみならず拡張期にも応用可能で，心臓局所の収縮・拡張いずれも評価し得る。

5.　心筋速度勾配法を用いた拡張機能評価：不全心における臨床応用

拡張機能評価に関しては，非侵襲的には従来パルスドプラ法による左室流入血流速波形により評価されてきた。しかし，心不全時には前負荷増大の影響をうけ，左室流入血流速波形には偽正常化が生じることが知られている 12)。また，左室流入血流速波形は右心系の影響をも受ける[13]。このため心不全時において左室流入血流から左室拡張機能の評価を行うには種々の要素を考慮しなければならず，実際にはなかなか困難である。一方，組織ドプラ法は心筋の拡張速度の計測にも応用可能で[14]，心筋の拡張速度は左室流入血流速波形に比し前負荷の影響を受けにくいことが報告されている[15]。

我々は，拡張早期における心筋速度勾配の陰性ピーク値 peak negative myocardial velocity gradient（NMVG）について検討した。NMVG は心内膜心外膜間の速度プロファイルの回帰直線の傾きの拡張早期におけるピーク値として定義される[16]。心筋の厚みで補正した左室の thinning rate に相当する概念であるが，ディジタイズなどの処理をせずドプラ偏移より直接求め得る。また，瞬時瞬時の壁厚で正規化することにより，左室の収縮性による違いをある程度補正し得る可能性がある。拡張型心筋症例と健常例とを比較すると，左室流入血流速パターンの各種パラメータは左房圧の変動などの血行動態に影響され，両群間に有意差は認めなかったのに比し，左室後壁における拡張早期心筋速度勾配は心筋症群で明らかに低値となったことから，本指標は左室流入血流よりも直接的に左室拡張機能を反映し得ることが示唆される。また，受動的下肢挙上により一時的に静脈

Presented by Medical*Online

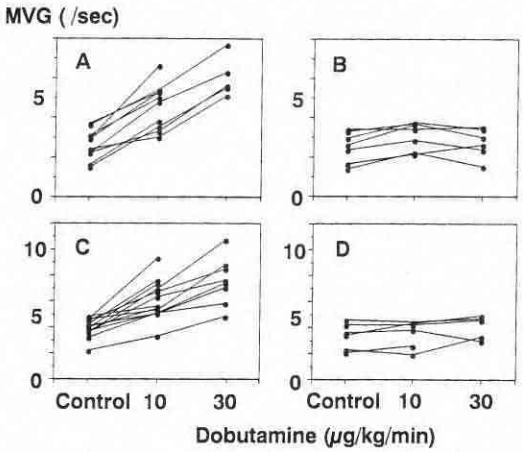

図7　冠動脈一枝病変例におけるドブタミン負荷試験、A：前壁非虚血部，B：前壁虚血部，C：後壁非虚血部，D：後壁虚血部における心筋速度勾配（MVG）を示す。ドブタミン30μg/kg/minまでの負荷では一枝病変例では肉眼的には虚血部位と非虚血部位とは判別しがたかったが，心筋速度勾配法を用いて定量的に評価すると，非虚血部位では速度勾配が徐々に増加したのに比し虚血部位では増加がみられないことから，虚血部位を区別し得た。文献[18]より引用。

潅流を増加させ前負荷を一時的に増大させると，左室流入血流速波形は前負荷増大を反映して有意に変化したのに比し，組織ドプラ法により求めたNMVGには有意な変化を認めなかったことから，NMVGはより前負荷依存性が少なく，心不全時においても左室拡張機能評価に用い得る可能性がある[17]。

6．負荷試験への応用

我々は，元来検出率が低いとされていた冠動脈一枝病変例においてドブタミン負荷試験を施行し，組織ドプラ法により心筋速度勾配を計測した。その結果，心筋速度勾配を用いることにより従来の肉眼的方法では判定困難な一枝病変例においてもより鋭敏に心筋虚血の診断を行うことが可能であった（図7）。従って，負荷試験に組織ドプラ法による定量的局所心機能評価を応用すれば，従来の方法よりも少ない負荷量で正確な結果判定を行い得る可能性がある[18]。従って組織ドプラ法は，心不全時における心機能評価のみならず，今後各種負荷試験への応用も期待される。

文　献

1) McDicken WN, Sutherland GR, Moran CM, Gordon LN : Colour Doppler velocity imaging of the myocardium. Ultrasound in Med & Biol 18 : 651-654, 1992.

2) Sutherland GR, Stewart MJ, Groundstroem KWE, et al : Color Doppler myocardial imaging : a new technique for the assessment of myocardial function. J Am Soc Echocardiogr 7 : 441-458, 1994.

3) Yamazaki N, Mine Y, Sano A, et al. : Analysis of ventricular wall motion using colorcoded tissue Doppler imaging system. Jpn J Appl Phys 33 : 3141-3146, 1994.

4) Miyatake K, Yamagishi M, Tanaka N, et al. : New method for evaluating left ventricular wall motion by color-coded tissue Doppler imaging : in vitro and in vivo studies. J Am Coll Cardiol 25 : 717-724, 1995.

5) Yamazaki N : Principle of Doppler tissue velocity measurements. In Atlas of tissue Doppler echocardiography eds. by Erbel, R, Nesser HJ, Drozdz, J., Steinkopff, Germany, pp. 9-15, 1995.

6) Isaaz K, Thompson A, Ethevenot G, et al. : Doppler echocardiographic measurement of low velocity motion of the left ventricular posterior wall Am J Cardiol 64 : 66-75, 1989.

7) 上松正朗：組織ドプラ法 Heart View 1 : 144-1445, 1997.

8) Clayton PD, Jappson GM, Klausner SC. Should a fixed external reference system be used to analyze left ventricular wall motion? Circulation 65 : 1518-1521, 1982.

9) Corya BC, Rasmussen S, Feigenbaum H, et al. : Systolic thickening and thinning of the septum and posterior wall in patients with coronary artery disease, congestive cardiomyopathy, and atrial septal defect. Circulation 55 : 109-114, 1977.

Presented by Medical*Online

10) Uematsu M, Nakatani S, Yamagishi M, et at.: Usefulness of myocardial velocity gradient dedved from tow-dimensional tissue Doppler imaging as an indicator of regional myocardial contraction independent of translational motion assessed in atrial septal defect. Am J Cardiol 79: 237-241, 1997.

11) Uematsu M, Miyatake K, Tanaka N, et al.: Myocardial velocity gradient as a new indicator of regional left ventricular contraction: detection by a tow-dimensional tissue Doppler imaging technique. J Am Coll Cardiol 26: 217-223, 1995.

12) Yamamoto K, Redfield MM, Nishimura RA: Analysis of left ventricular diastolic function. Heart 75: 27-35, 1996.

13) Nagaya N, Satoh T, Uematsu M, et al.: Shortening of Doppler-derived deceleration time of earty diastolic transmitrat flow in the presence of pulmonary hypertension through ventricular interaction. Am J Cardiol 79: 1502-1506, 1997.

14) Uematsu M, Tsutsui H, Shimizu H: Diastolic myocardial vetocity measurements (letter). Am Heart J 133: 713, 1997.

15) Sohn, D, Chai, I, Lee, D, et al.: Assessment of mitral annulus velocity by Doppler tissue imaging in the evaluation of left ventricular diastolic function. J Am Coll Cardiol 30: 474-480, 1997.

16) 清水優美, 上松正朗, 筒井洋, 他：組織ドプラ法を用いた新しい左室機能の評価法：拡張型心筋症における検討. J Cardiol 28 (Suppl.): 117, 1996.

17) 清水嘉人, 上松正朗, 筒井洋, 他：組織ドプラ法による心筋速度勾配法を用いた左室拡張機能指標の前負荷依存性に関する臨床的検討：左室流入血流速パターンとの比較。J Cardiol 30 (Suppl. I): 173, 1997.

18) Tsutsui H, Uematsu M, Shimizu H, et al.: Comparative usefulness of myocardial velocity gradient in detecting ischemic myocardium by a dobutamine challenge. J Am Coll Cardiol 31: 89-93, 1998.

Presented by Medical*Online